



**BỆNH VIỆN PHỤ SẢN TRUNG ƯƠNG**  
National Hospital of Obstetrics and Gynecology

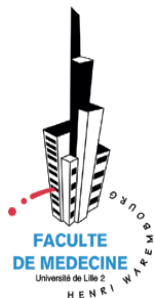
# U nhú đường sinh dục dưới

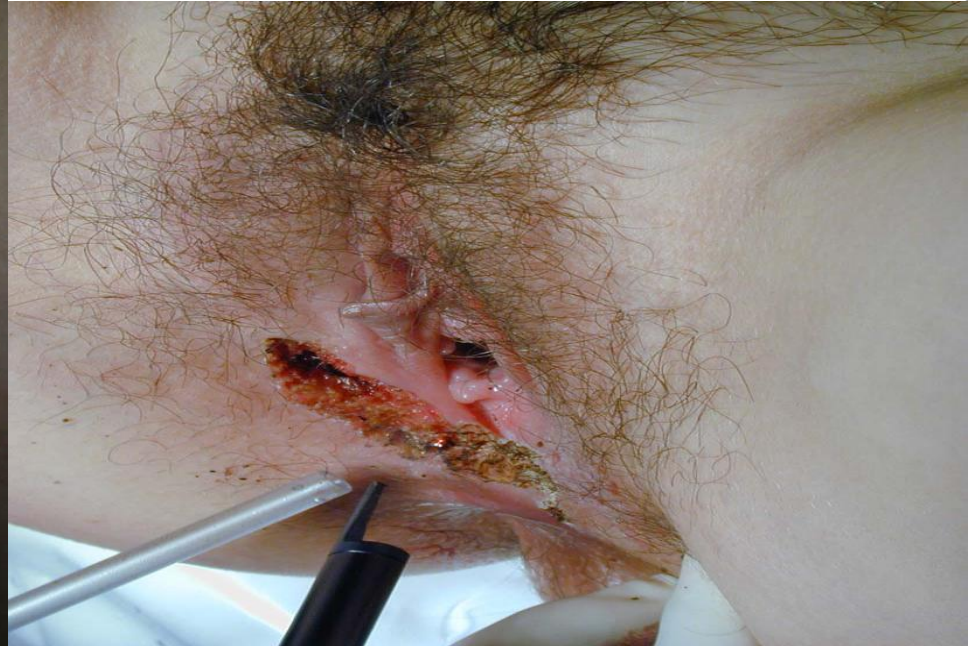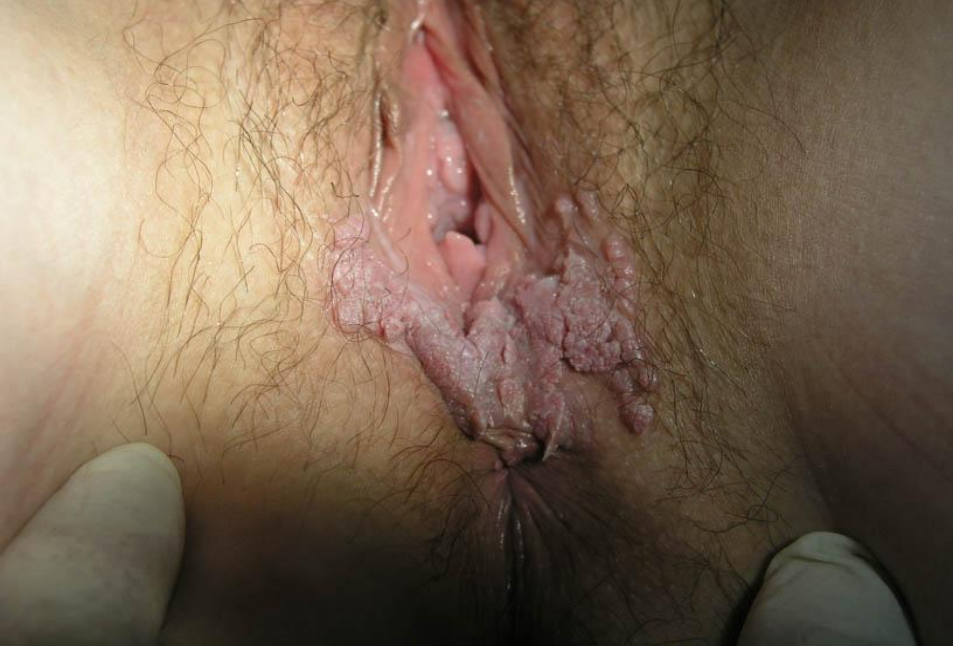**PR J.L.LEROY LILLE**

**FMC 2018**

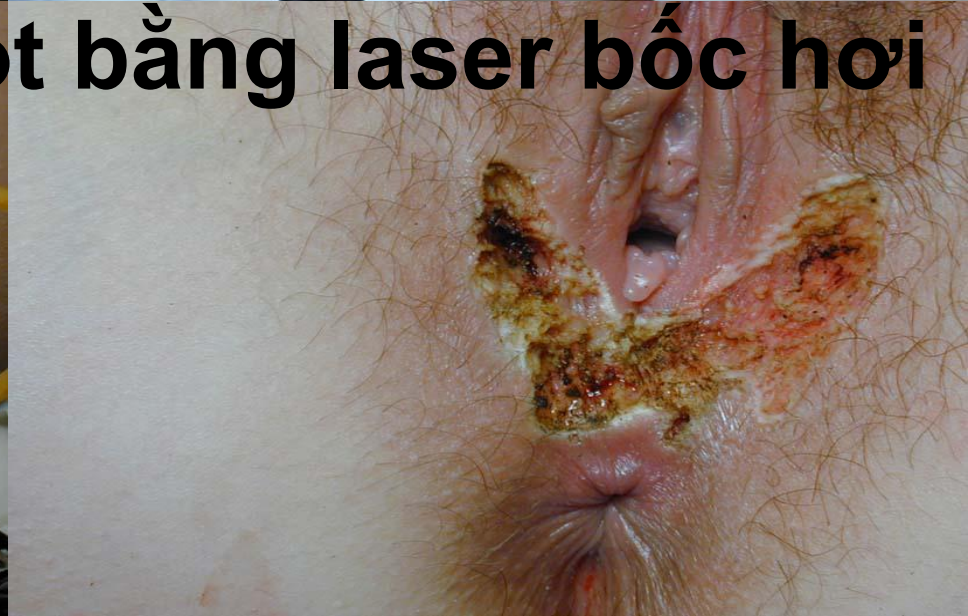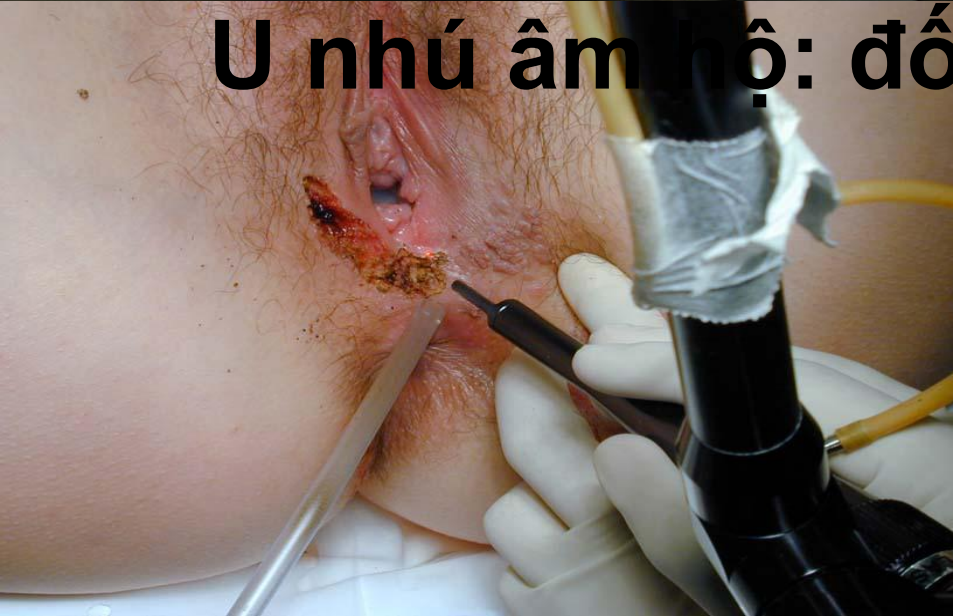


*Lille 2*  
*Université du Droit*  
*et de la Santé*





**U nhú âm hộ: đốt bằng laser bốc hơi**





# Điều trị mụn đường sinh dục hậu môn IMIQUIMOD CRÈME à 5%

**NC mở pha III**

**943 BN**

**114 trung tâm**

**20 nước**

**Biến mất  
53.3%**

**Tái phát sau 6 tháng  
23%**

**Nam**

533

**44.1%**

**15.3%**

**Nữ**

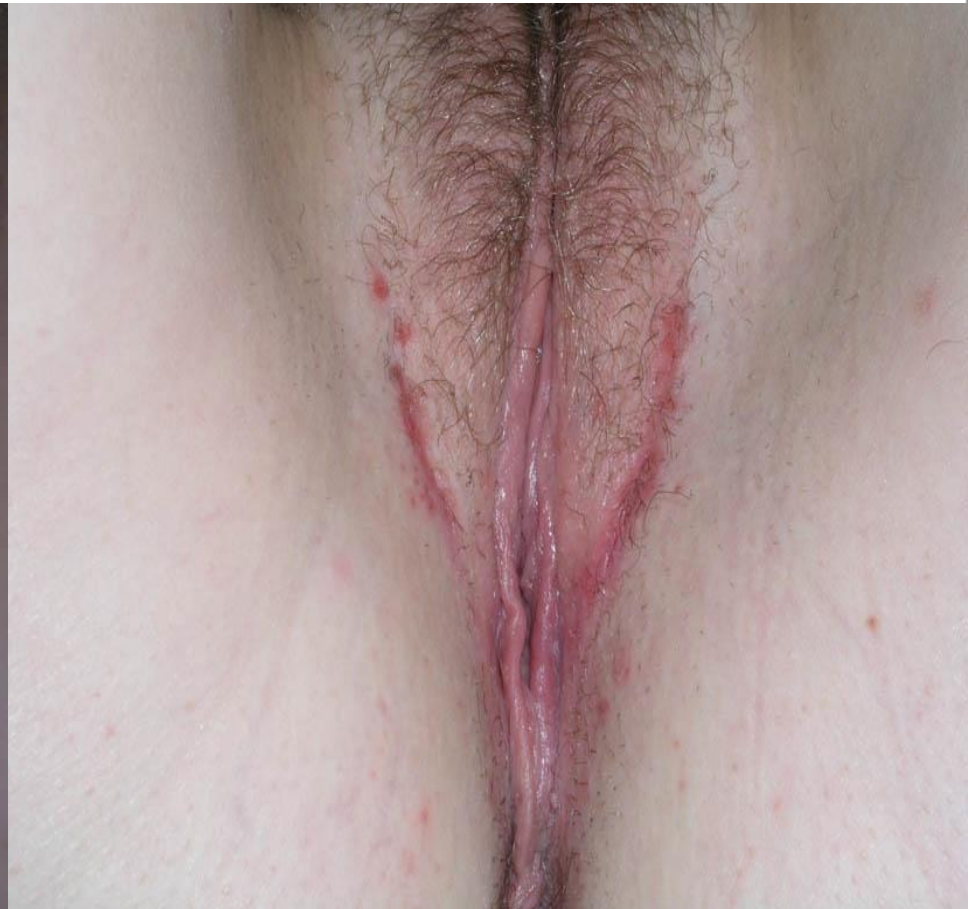
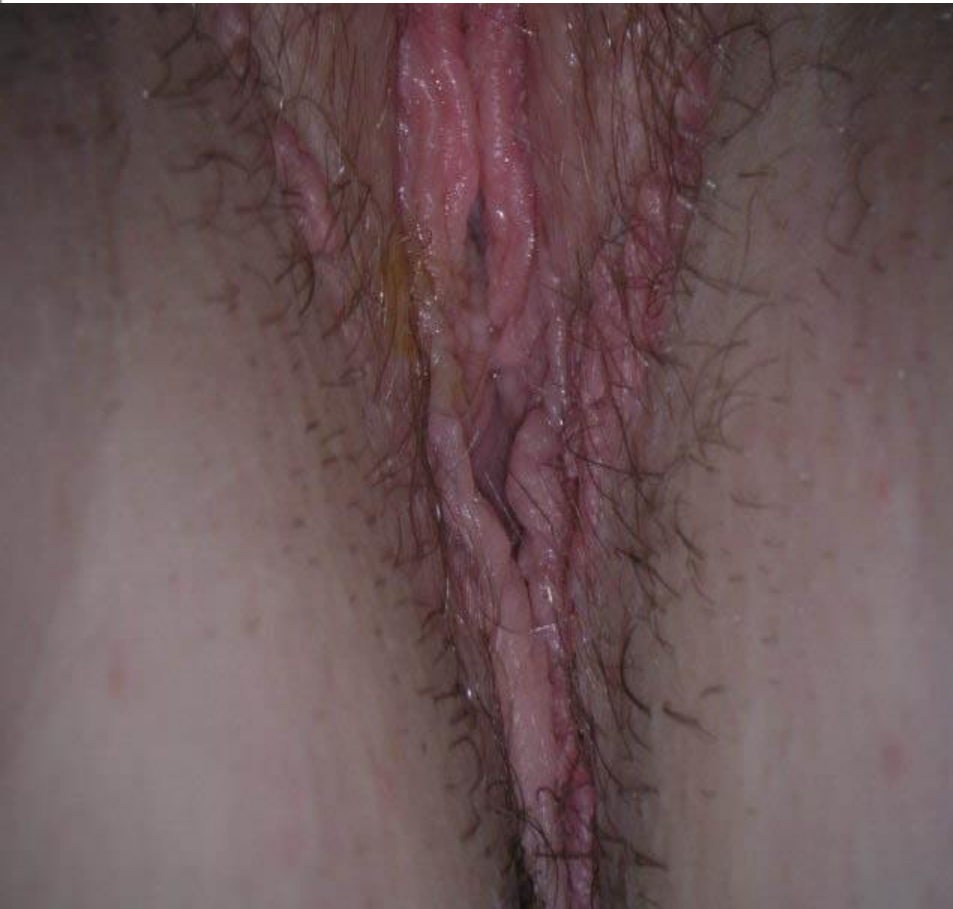410

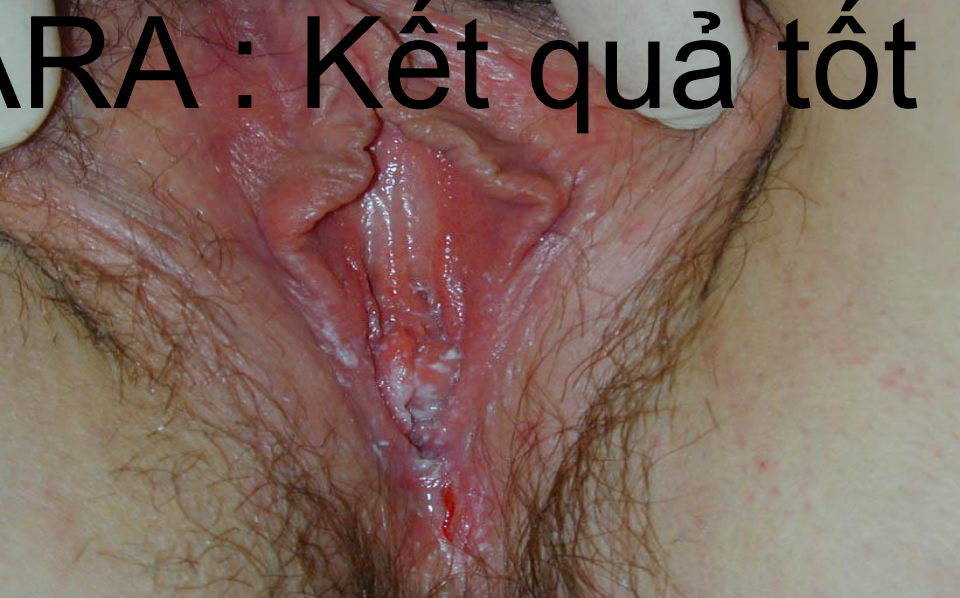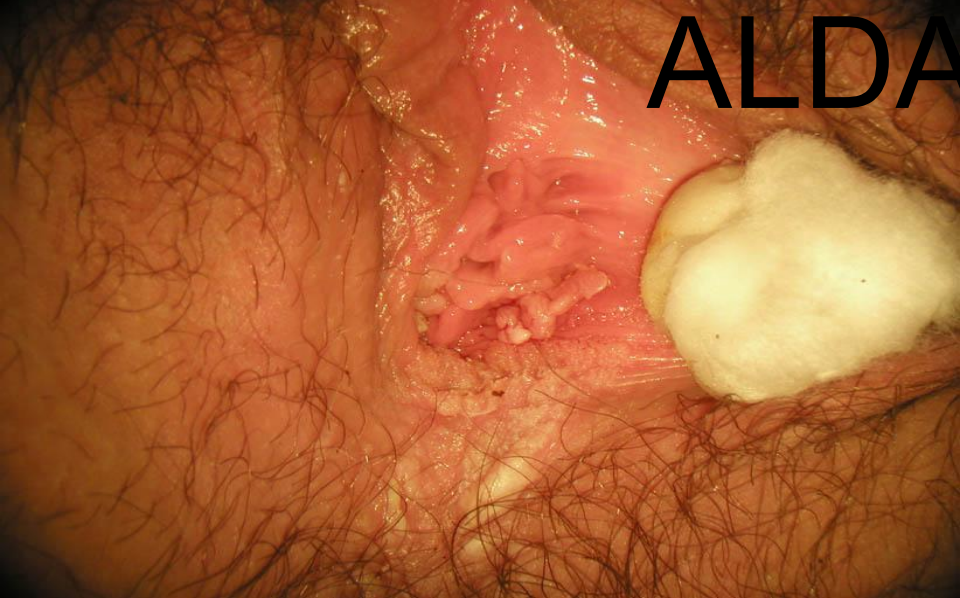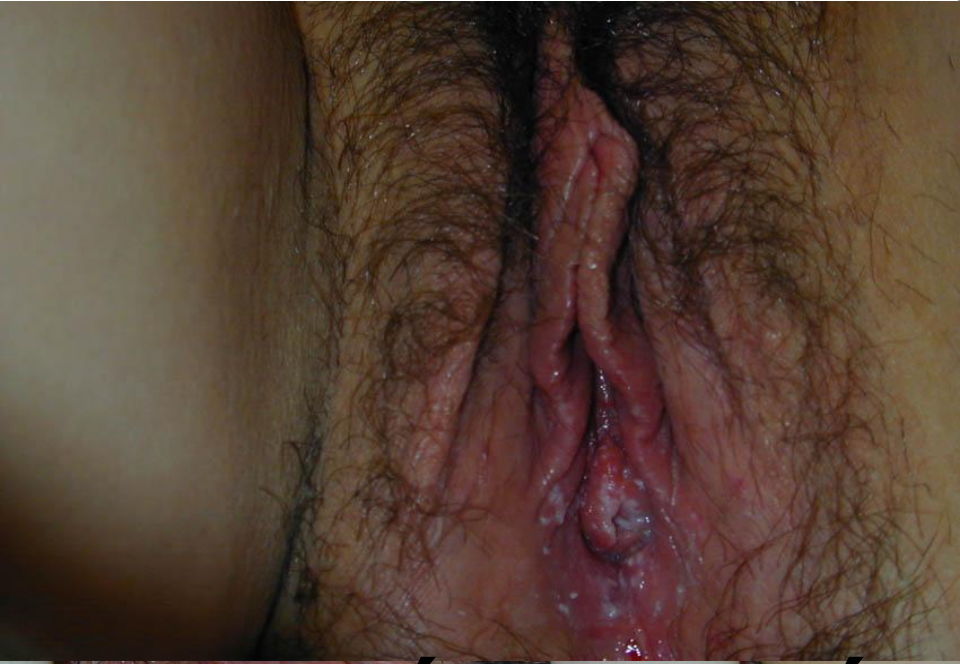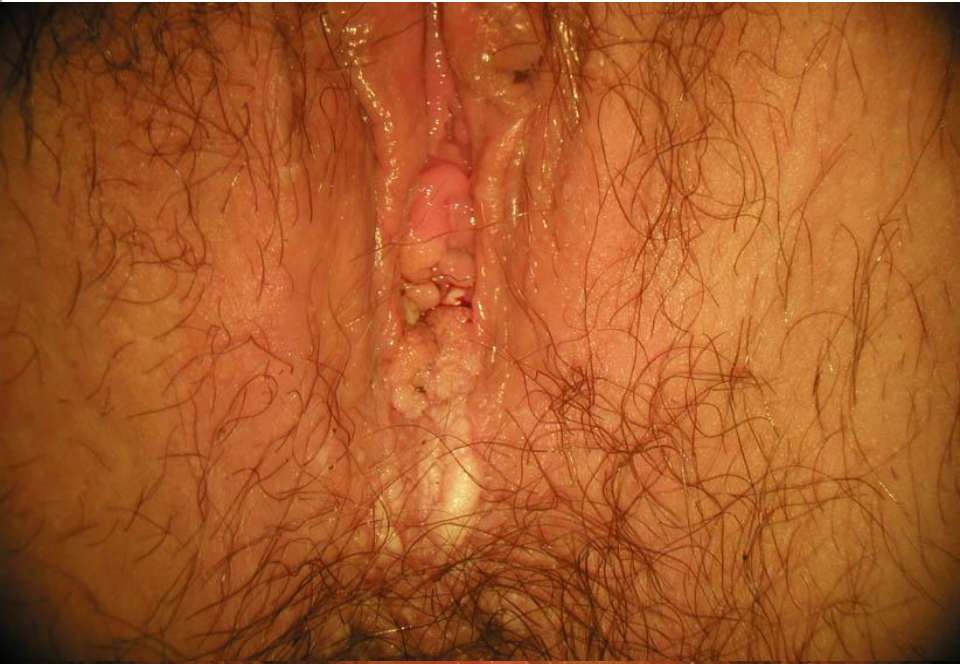**65.4%**

**32.4%**

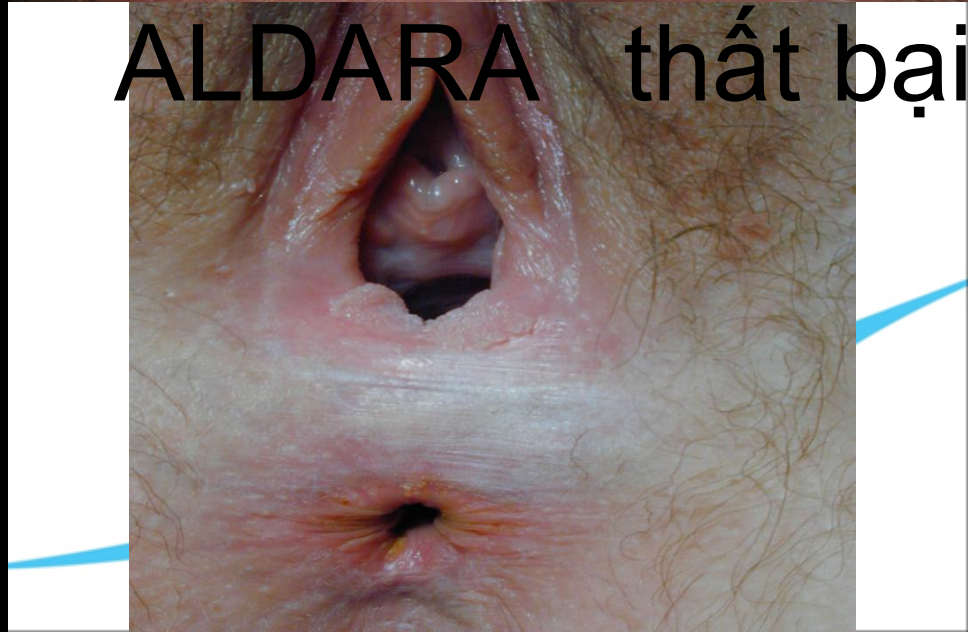
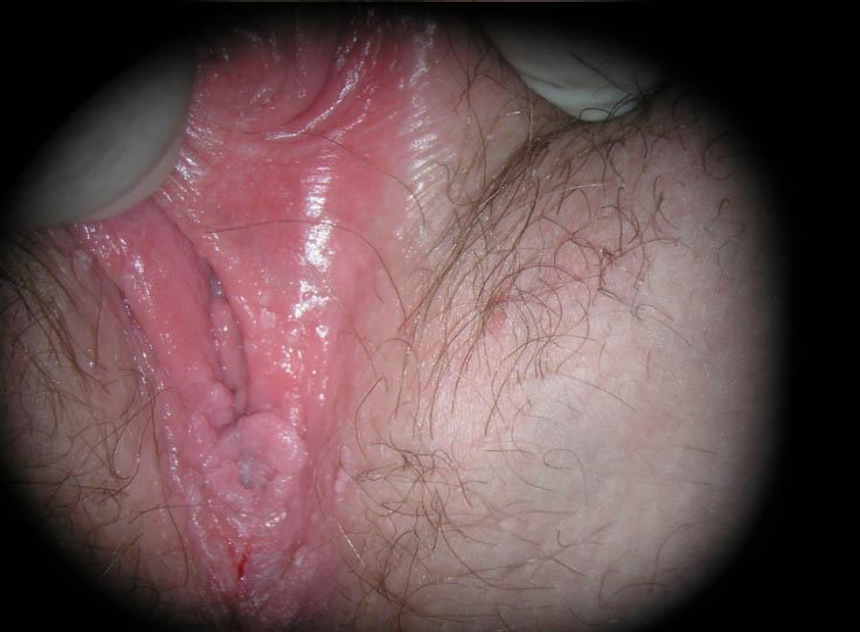
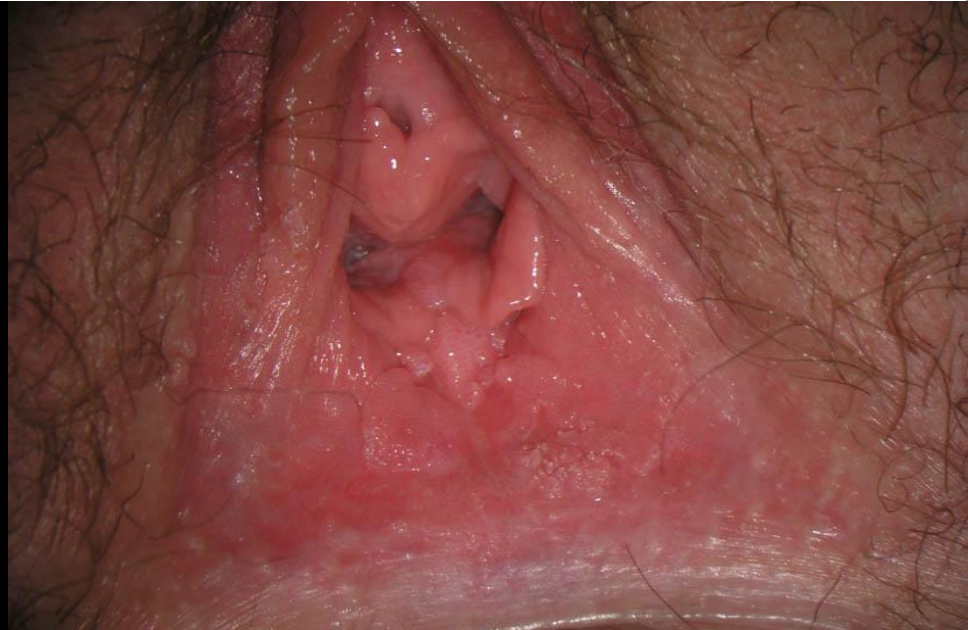
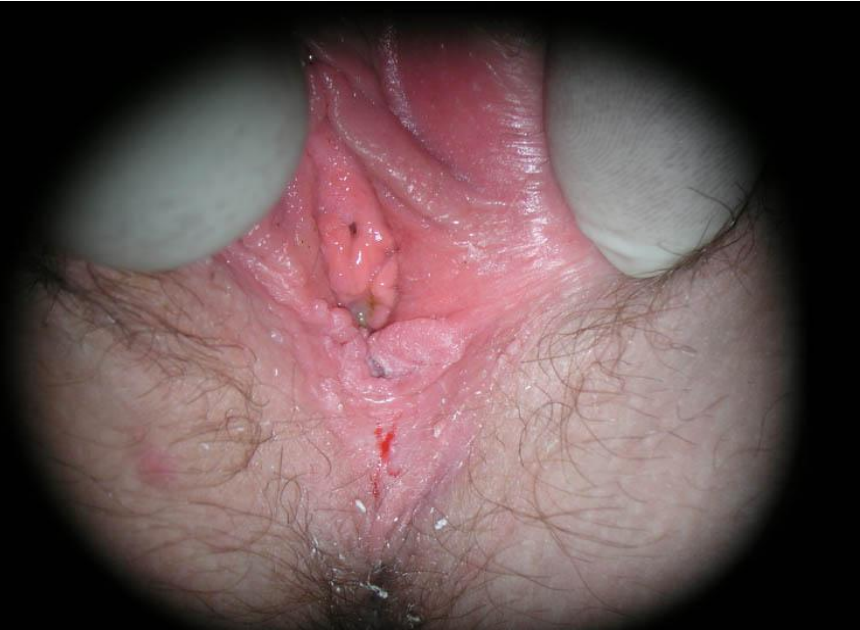# **ALDARA : Kết quả khá tốt**





**ALDARA : Kết quả tốt**



**ALDARA** thất bại



# Điều trị mụn đường sinh dục hậu môn IMIQUIMOD CRÈME à 5%

**NC mở pha III**

**943 BN**

**114 trung tâm**

**20 nước**

**Biến mất  
53.3%**

**Tái phát sau 6 tháng  
23%**

**Nam**

533

**44.1%**

**15.3%**

**Nữ**

410

**65.4%**

**32.4%**



# U nhú và thai nghén

## Nguy cơ sản khoa

- *Sinh non*
- *Vỡ ối sớm*
- *Bội nhiễm âm đạo VTC*
- *Truyền từ mẹ sang con*

\* Vấn đề chính là **sùi mào gà thanh quản** trẻ sơ sinh, tuy nhiên hiếm khi nặng

.Thường gặp là u nhú nhỏ, thường ở thanh quản, tuy nhiên có thể gặp ở mũi hầu, và khí quản, thường xuất hiện trước 5 tuổi, là nguyên nhân gây thay đổi tiếng khóc và giọng nói, gây ho, khó thở, thỉnh thoảng có thể gây suy hô hấp.

.Tỷ lệ không được chính xác từ 1/80 đến 1/1500 trẻ sinh da mẹ có nhiễm (Shah 1986).





## **Tổn thương u nhú kéo dài** **xử trí sản khoa**

### **Liệu có cần mổ lấy thai?**

- Dự phòng lây nhiễm thai nhi, tuy nhiên không dự phòng được hoàn toàn
- Tăng nguy cơ biến cố cho mẹ không tương xứng với nguy cơ thấp cho thai nhi
- Chỉ định mổ gần đây: **khi u nhú kích thước rất to**, gây cản trở đường ra thai nhi hoặc nguy cơ chảy máu nhiều .



# U nhú sinh dục

## Chỉ định điều trị

- Độ chính xác chẩn đoán
- Thông tin và sự chấp nhận BN
- Kiêng QHTD?, Sát khuẩn tại chỗ = POLYVALENTE
- Phá hủy tổn thương
  - Dễ : tổn thương khu trú.....phá hủy
  - Khó: lan tỏa.....ALDARA ®
  - Phá hủy bằng Laser
    - Làm 1 lần hoặc nhiều lần
    - Gây mê nếu tổn thương lan tỏa, nhiều vị trí
- Tái phát
  - Theo dõi dự phòng tái phát sớm
  - Không có điều trị dự phòng
  - Có thể cải thiện sau sinh



# U nhú sinh dục ở trẻ em

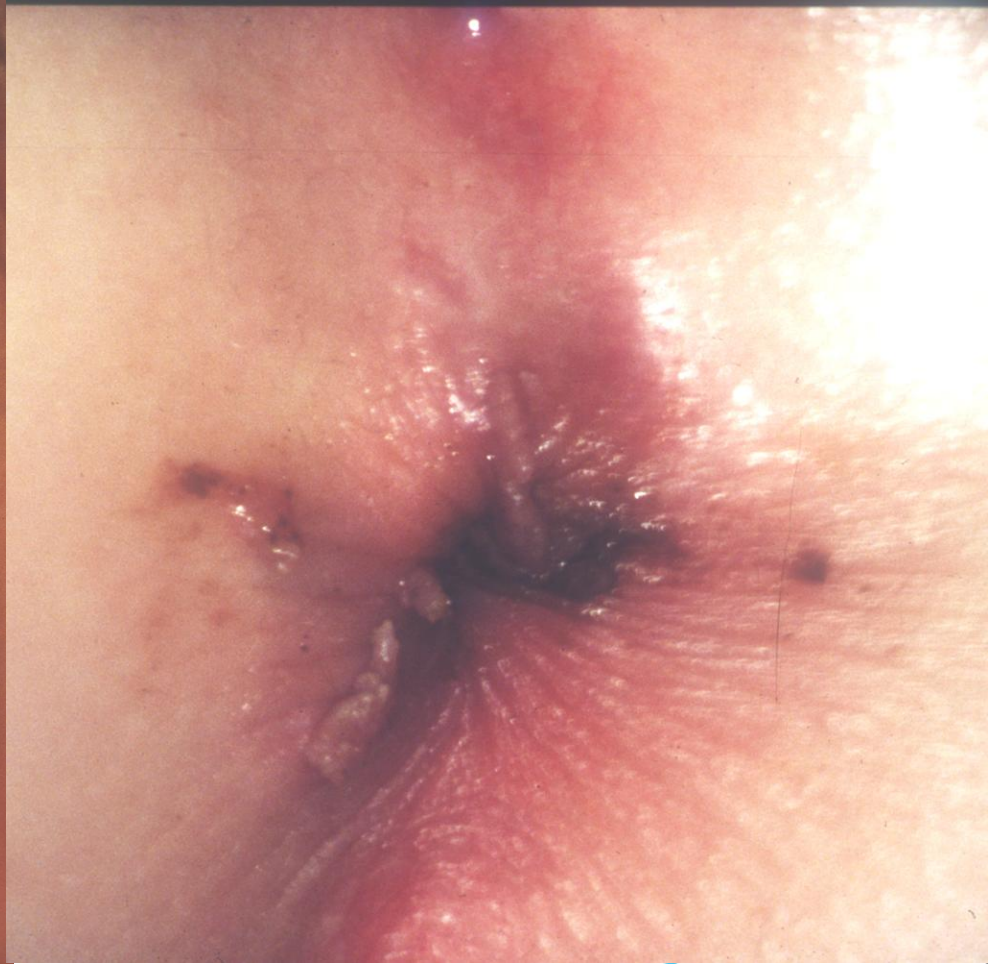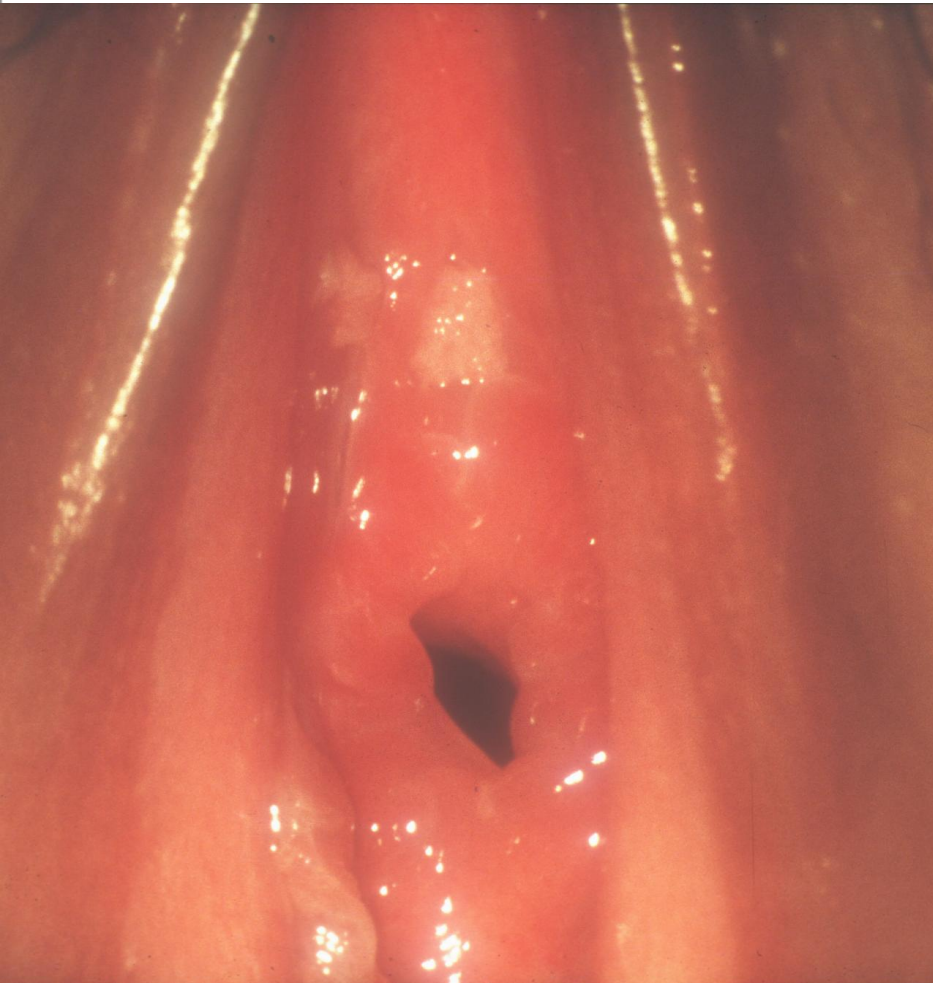
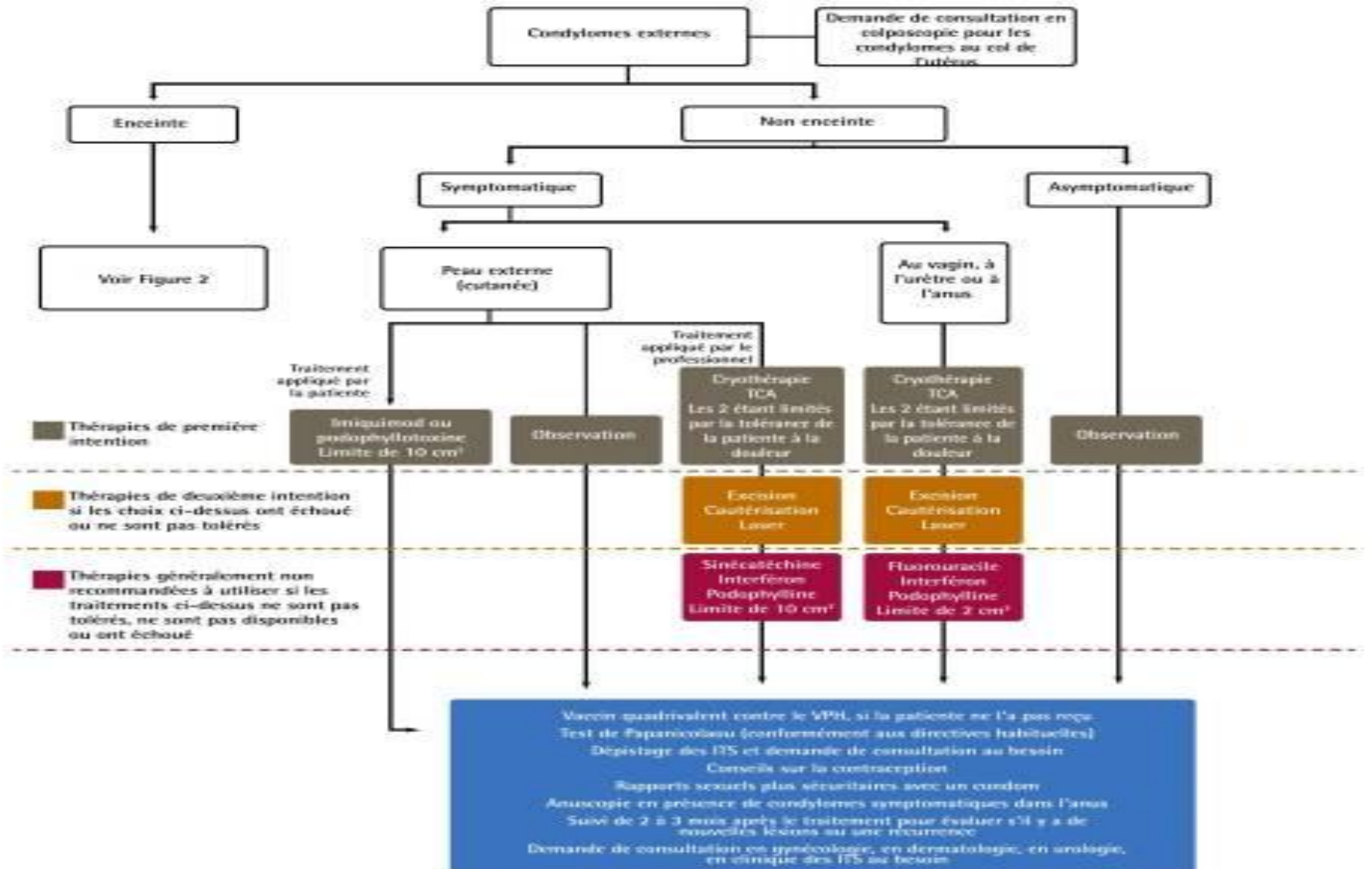




Figure 1. Prise en charge des condylomes chez les femmes non enceintes





**Figure 2. Management of genital warts in pregnant patients**

